

**IDENTIFIKASI PARASIT CACING NEMATODA GASTROINTESTINAL
PADA SAPI BALI (*Bos sondaicus*) DI DESA TAMAN AYU
KABUPATEN LOMBOK BARAT**

Supriadi¹, Muhammad Khozin Kutbi², & Seli Nurmayani³
^{1,2,&3}Program Studi Pendidikan Dokter Hewan, Fakultas Kedokteran Hewan,
Universitas Pendidikan Mandalika, Indonesia
E-mail : supriadi.pkh10@gmail.com

ABSTRAK: Cacing nematoda adalah salah satu kelompok cacing yang terdistribusi luas pada ternak ruminansia. Berbagai jenis cacing nematoda tersebut diketahui sebagai parasit dan mempengaruhi kesehatan ternak ruminansia. Tujuan penelitian ini adalah untuk mengidentifikasi jenis cacing nematoda parasit pada saluran pencernaan sapi yang dipelihara di Desa Taman Ayu, Kecamatan Gerung, Kabupaten Lombok Barat. Sebanyak 115 sampel feses telah dikoleksi secara acak dari bulan Februari sampai Agustus 2018 pada 3 dusun yang memiliki populasi ternak sapi paling banyak. Pengambilan sampel feses dilakukan secara acak di kandang sapi yang ada di tiga dusun tersebut. Sampel feses telah diperiksa dengan metode natif dan metode pengapungan untuk menentukan jumlah spesies cacing nematoda gastrointestinal. Metode pengapungan yang dipilih pada penelitian menggunakan larutan gula jenuh. Hasil pemeriksaan sampel menunjukkan bahwa terdapat delapan spesies cacing nematoda parasit seperti: *Strongyloides papillosus*, *Trychosrtongylus* sp., *Haemonchus contortus*, *Toxocara vitulorum*, *Trichuris* spp, *Nematodirus* spp., *Capillaria* spp., *Oesophagostomum* spp., dan larva cacing. *Strongyloides papillosus* adalah spesies dengan tingkat infeksi paling tinggi yang disebabkan karena dapat ditularkan melalui autoinfeksi pada individu yang sama. Rendahnya pengetahuan peternak tentang sistem peternakan yang baik dan buruknya sanitasi kandang ternak berperan penting terhadap tingginya jumlah cacing nematoda yang ditemukan pada sampel feses. Hal penting yang perlu dilakukan peternak adalah memperbaiki manajemen sistem beternak. Selanjutnya, pemberian obat anthelmintik secara rutin akan membantu peternak melindungi ternak sapi dari infeksi.

Kata Kunci: Identifikasi, Nematoda, Gastrointestinal, Sapi Bali.

ABSTRACT: *Nematoda* worms are one of the helminth groups that have wide distribution in ruminants. Various types of nematoda worms are known as cattle parasites and have affected their health. The aim of this research was to determine the species of gastrointestinal nematoda worms in cattle that were farmed in Taman Ayu Village, Gerung Subdistrict, West Lombok District. A total of 115 stool samples were collected by random sampling from February to August 2018 in 3 sub-village that have high cattle population in Taman Ayu Village. Sampling was carried out by random sampling method in dairy cattle. Fecal samples were examined using native and standard flotation technique to determine the number of species of gastrointestinal nematoda worms. Flotation method was developed by employing sugar absolut solution. The results of the examination of the samples have shown 8 species of nematoda parasite worms such as *Strongyloides papillosus*, *Trychosrtongylus* sp., *Haemonchus contortus*, *Toxocara vitulorum*, *Trichuris* spp, *Nematodirus* spp., *Capillaria* spp., *Oesophagostomum* spp. and larvae. *Strongyloides papillosus* is the species with the highest number of infection due to it can be transmitted by autoinfection in the same individual. The farmers limited knowledge about good dairy systems and bad sanitation of cattle farm contribute to high numbers of nematoda worms in fecal samples. It is necessary for farmers to maintain best management dairy systems. Furthermore, routine treatment by anthelmintic will help farmers to protect cattles from the infection.

Keywords: Identification, Nematoda, Gastrointestinal, Bali Cattle.



PENDAHULUAN

Sapi Bali merupakan ternak ruminansia yang telah lama dibudidayakan oleh masyarakat Indonesia, khususnya masyarakat Pulau Lombok. Budaya beternak yang turun temurun telah menjadikan peternakan Sapi Bali di Pulau Lombok tidak dapat dipisahkan dari bagian kehidupan masyarakatnya. Akan tetapi, berbagai permasalahan dalam budidaya ternak Sapi Bali di Pulau Lombok masih sangat kompleks terutama permasalahan yang berkaitan dengan infeksi agen penyakit, khususnya penyakit cacingan pada ternak sapi yang dternakkan. Salah satu permasalahan penting yang dihadapi hingga saat ini dalam upaya peningkatan kualitas dan kuantitas ternak Sapi Bali di Pulau Lombok adalah masih tingginya tingkat infeksi cacing nematoda parasit. Hasil penelitian Astiti, *et. al.* (2018), menyebutkan penyakit helminthiasis (nematodiasis) sebagai salah satu penyakit yang tersebar luas pada ternak di Pulau Lombok.

Berbagai jenis cacing parasit telah dilaporkan menginfeksi ternak ruminansia seperti sapi. Penelitian oleh Muktar, *et. al.* (2015), pada ternak sapi di Ethiopia menemukan jenis *Strongyloides* sp., *Trichostrongylus* sp., *Trichuris* sp., *Cooperia* sp., dan *Haemonchus* sp. Penelitian lainnya juga menyebutkan jenis cacing nematoda seperti: *Cooperia* sp., *Bunostomum* sp., *Mecistocirrus* sp., dan *Trichuris* menginfeksi Sapi Bali di daerah Manokwari (Junaidi, *et. al.*, 2014). Jenis lain yang ditemukan sering menginfeksi Sapi Bali adalah *Strongyloid* dan *Strongyloides* sp. pada Sapi Bali di daerah Denpasar (Sajuri, *et. al.*, 2017).

Infeksi cacing nematoda parasit sering tidak menunjukkan gejala klinis yang khas, khususnya pada fase-fase awal infeksi (Taylor, *et. al.*, 2015). Gejala klinis biasanya akan muncul pada saat infeksi telah kronis atau kuantitas agen nematoda parasit secara signifikan meningkat pada daerah predileksi. Dampak infeksi berbagai nematoda parasit saluran pencernaan (gastrointestinal) adalah terjadinya anemia, nafsu makan menurun, ternak akan mengalami penurunan berat badan secara drastis, morfologi ternak akan kusam, dan rambut rontok (Vande, *et. al.*, 2018; Pinilla, *et. al.*, 2019). Seluruh gejala ini akan menimbulkan kerugian yang besar bagi peternak karena akan menurunkan harga jual ternak dan dapat menimbulkan kematian pada beberapa kasus akibat anemia akut.

Upaya yang dilakukan pemerintah selama ini adalah dengan memberikan obat cacing secara berkala kepada peternak yang ada. Namun program ini masih terkendala banyak hal, diantaranya adalah minimnya kesadaran peternak untuk mengikuti program tersebut. Jumlah obat cacing yang tersedia tidak memadai dan perilaku di lapangan oleh peternak yang tidak bijak dalam penggunaan obat cacing. Permasalahan lainnya adalah minimnya pengetahuan metode peternakan yang baik (manajemen peternakan), dan minimnya data dan informasi mengenai jenis cacing yang menginfeksi ternak sapi yang dibudidayakan. Untuk itu, penelitian ini didesain untuk mengungkap data tentang jenis cacing yang menginfeksi ternak sapi di Desa Taman Ayu, Kecamatan Gerung, Kabupaten Lombok Barat, sebagai langkah awal untuk memenuhi data dan informasi mengenai agen penyakit parasit, khususnya parasit nematoda gastrointestinal.



METODE

Penelitian ini merupakan jenis penelitian deskriptif dengan tipe studi survei. Studi survei yang tergolong observasional deskriptif adalah suatu kegiatan penelitian pengumpulan data yang dilakukan pada suatu populasi di wilayah tertentu pada waktu tertentu. Populasi pada penelitian ini adalah seluruh ternak sapi yang dipelihara di Desa Taman Ayu, Kecamatan Gerung, Kabupaten Lombok Barat. Jumlah populasi ternak sapi pada tahun 2018 kurang lebih 225 ekor (keterangan peternak). Sampel pada penelitian ini adalah individu ternak Sapi Bali yang diambil secara *purposive sampling* di kandang kelompok maupun di kandang individu milik warga di Desa Taman Ayu. Jumlah sampel yang diambil dalam penelitian ini adalah 115 sampel (50%) dari total populasi.

Koleksi sampel feses dilakukan secara per rektal dengan jumlah sampel feses kurang lebih 5-10 gram. Sampel yang telah diambil kemudian dimasukkan ke dalam botol sampel berukuran 50 ml dan ditambahkan formalin 10% dengan volume 2-3 ml. sampel kemudian disimpan dalam *coolbox* selama koleksi sampel di lapangan. Sampel yang telah dikoleksi kemudian dibawa ke laboratorium untuk diperiksa. Koleksi sampel dilakukan selama 7 bulan yaitu mulai bulan Februari sampai dengan Agustus 2018. Pemeriksaan sampel feses di laboratorium menggunakan metode natif dan metode pengapungan (*flotation*) (Taylor, *et. al.*, 2015). Pemeriksaan dengan metode natif dilakukan dengan membuat ulasan tipis sampel feses di atas permukaan gelas objek, kemudian ditambahkan 2-3 tetes akuades lalu dihomogenkan. Sampel kemudian ditutup dengan gelas penutup dan diamati di bawah mikroskop dari perbesaran lemah (40x) sampai perbesaran kuat (400x). Untuk pemerisaan sampel dengan metode pengapungan gula jenuh. Sampel feses dalam botol sampel dicuplik dan ditimbang sebanyak 3-5 gram dan dimasukkan ke dalam tabung reaksi kemudian ditambahkan dengan akuades hingga $\frac{2}{3}$ tabung reaksi.

Sampel kemudian dihomogenkan dengan spatula pengaduk. Selanjutnya sampel disentrifuse dengan kecepatan 4000 rpm selama 5 menit. Supernatant yang terbentuk dibuang dan sisa endapan ditambahkan gula jenuh sampai $\frac{2}{3}$ tabung reaksi. Sampel yang telah ditambahkan gula jenuh kemudian dihomogenkan dan disentrifuse dengan kecepatan 2500 rpm selama 10 menit. Sampel yang telah disentrifuse kemudian ditambahkan kembali dengan gula jenuh sampai permukaan cairan pada tabung reaksi berbentuk cembung. Tabung sentrifuse kemudian ditutup dengan gelas penutup dan didiamkan selama 3-5 menit. Setelah itu, gelas penutup dipindahkan dengan cepat ke permukaan gelas objek dan diamati di bawah mikroskop dengan perbesaran lemah (40x) sampai perbesaran kuat (400x). Telur cacing dan larva yang ditemukan pada sampel yang diperiksa kemudian didokumentasikan dengan menggunakan kamera *optilab-viewer* di bawah mikroskop dan diukur panjang serta diameternya. Seluruh data foto telur cacing dan larva hasil penelitian kemudian diedit menggunakan program *image raster-3*.



HASIL DAN PEMBAHASAN

Hasil pemeriksaan 115 sampel feses Sapi Bali yang diambil dari peternakan di Desa Taman Ayu, Kecamatan Gerung, Kabupaten Lombok Barat, menunjukkan bahwa 98 sampel positif mengandung telur cacing. Bentuk hidup cacing yang ditemukan dalam penelitian ini adalah telur dan larva infeksi (L3). Dari 98 sampel yang positif, hanya 17-20 sampel yang ditemukan mengandung larva dan kebanyakan bentuk yang ditemukan adalah telur cacing dalam berbagai fase perkembangan. Dari 98 sampel feses yang positif mengandung telur cacing nematoda ditemukan 8 jenis telur cacing nematoda dan 2 jenis larva infeksi. Jenis telur cacing yang teridentifikasi adalah *Strongyloides papillosus*, *Trichostrongylus* spp., *Haemonchus contortus*, *Toxocara vitulorum*, *Trichuris* spp., *Nematodirus* spp., *Capillaria* spp., dan *Oesophagostomum* spp. (Tabel 1).

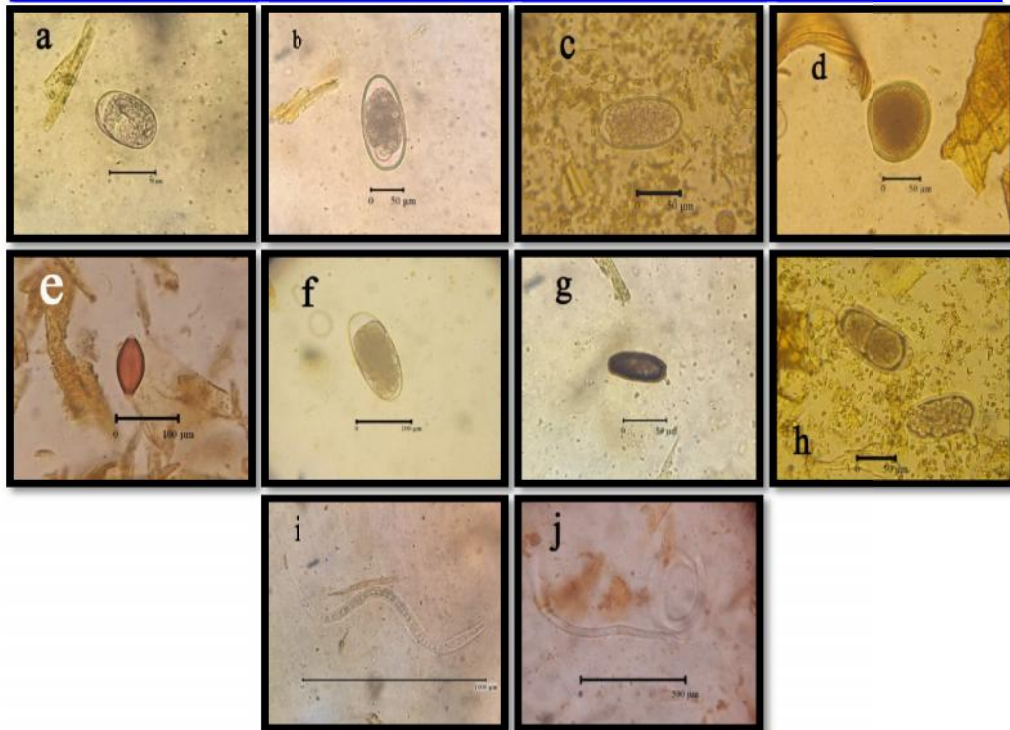
Tabel 1. Jumlah Jenis Cacing Nematoda dan Jumlah Sampel Positif untuk Setiap Jenis Telur Cacing Nematoda.

No.	Jenis Telur Cacing	Jumlah Sampel Positif	Ukuran Telur/Larva	
			Panjang (μm)	Diameter (μm)
1	<i>Strongyloides papillosus</i>	92	55.20-62.22	32.12-47.43
2	<i>Trichostrongylus</i> spp.	60	99.70-108.26	63.24-66.11
3	<i>Haemonchus contortus</i>	49	88.71-99.15	45.18-49.11
4	<i>Toxocara vitulorum</i>	80	93.42-96.56	84.12-86.38
5	<i>Trichuris</i> spp.	24	88.22-93.40	40.56-46.69
6	<i>Nematodirus</i> spp.	14	143.13-156.23	70.72-73.08
7	<i>Capillaria</i> spp.	12	59.62-68.12	24.73-30.07
8	<i>Oesophagostomum</i> spp.	11	93.36-110.73	46.93-52.16
9	Larva 1	7	> 1.5 mm	NA
10	Larva 2	25	< 1 mm	NA

*NA = Not Available (Tidak Diukur).

Jenis cacing nematoda yang menginfeksi Sapi Bali telah banyak dilaporkan di berbagai wilayah di Indonesia. Hasil penelitian ini menunjukkan adanya variasi jenis cacing yang menginfeksi Sapi Bali di Desa Taman Ayu. Jenis telur cacing yang paling sering ditemukan adalah *Strongyloides papillosus* sebanyak 92 sampel. Telur cacing yang ditemukan memiliki karakteristik morfologi yang khas yaitu telur berlarva, berbentuk sedikit lonjong, lapisan telur dengan dinding tipis dan termasuk telur cacing nematoda yang berukuran kecil. Menurut Taylor, *et. al.* (2015), jenis *Strongyloides papillosus* terdistribusi luas di daerah tropis dan subtropis dengan karakteristik khas mengandung larva. Delapan jenis telur cacing yang ditemukan dalam penelitian ini (Tabel 1), menunjukkan adanya dominansi jenis tertentu pada setiap sampel yang diperiksa. Telur cacing *Strongyloides papillosus* menunjukkan frekuensi kehadiran yang dominan dibandingkan dengan jenis telur cacing yang lain. Jenis telur cacing nematoda yang ditemukan pada feses Sapi Bali di Desa Taman Ayu dapat dilihat pada Gambar 1.





Gambar 1. Jenis Telur Cacing Nematoda yang Ditemukan pada Feses Sapi Bali di Desa Taman Ayu yaitu: a) *Strongyloides papillosus*; b) *Trichostrongylus* spp.; c) *Haemonchus contortus*; d) *Toxocara vitulorum*; e) *Trichuris* spp.; f) *Nematodirus* spp.; g) *Capillaria* spp.; h) *Oesophagostomum* spp.; i) Larva 1 (*Haemonchus contortus*); dan j) Larva 2 (*Strongyloides papillosus*).

Telur cacing *Strongyloides papillosus* yang ditemukan pada penelitian ini memiliki variasi ukuran, yaitu paling kecil memiliki ukuran panjang 55,20 μm -62,22 μm dan diameter berukuran 32,12 μm -47,43 μm . Karakteristik utama telur cacing *Strongyloides papillosus* yang ditemukan pada penelitian ini adalah telur yang mengandung larva sejak keluar bersama feses, berbentuk oval, dinding sel telur tipis, dan berukuran kecil. Karakteristik ini merupakan ciri khas cacing genus *Strongyloides*. Hasil identifikasi telur *Strongyloides papillosus* pada penelitian ini sangat mirip dengan penjelasan karakteristik telur *Strongyloides papillosus* oleh Taylor, *et. al.* (2015).

Telur cacing *Strongyloides papillosus* pada penelitian ini mirip dengan yang dilaporkan oleh Ritonga & Putra (2018), yang menemukan *Strongyloides* sp. dengan ukuran panjang 50 μm -60 μm dan diameter 26 μm -31 μm . Akan tetapi, ukuran telur cacing *Strongyloides papillosus* ini berbeda dengan yang dilaporkan oleh Fadli, *et. al.* (2014) pada ternak Sapi Bali di Desa Sobangan, Kecamatan Mengwi, Kabupaten Badung, dengan ukuran telur lebih kecil yaitu 40 μm -50 μm dan diameter 20 μm -30 μm . Banyaknya ternak terinfeksi cacing dapat disebabkan karena infeksi cacing terjadi melalui banyak cara. Seperti yang dijelaskan oleh Taylor, *et. al.* (2015), bahwa infeksi cacing *Strongyloides papillosus* dapat terjadi

melalui autoinfeksi, tertelannya telur berlarva, larva infeksi menembus kulit/luka dan kolostrum.

Jenis telur *Trichostrongylus* spp. yang ditemukan pada penelitian ini memiliki panjang 99,70 μm -108,26 μm dan diameter 63,24 μm -66,11 μm . Telur yang ditemukan memiliki dinding tipis, berbentuk lonjong, memiliki ruang udara yang banyak, dan mengandung embrio yang sedang berkembang. Menurut Taylor, *et. al.* (2015), telur cacing *Trichostrongylus* spp. Memiliki karakteristik yang khas yaitu memiliki dinding yang tipis dan mengandung embrio yang sedang berkembang dalam berbagai fase. Menurut Taylor, *et. al.* (2015), cacing ini memiliki predileksi di usus halus dan sering menimbulkan radang usus. Cacing ini ditemukan juga oleh Purwathningsing, *et. al.* (2016), pada sapi potong di daerah Tuban.

Jenis *Haemonchus contortus* merupakan jenis cacing yang banyak dilaporkan menginfeksi hewan ruminansia termasuk sapi. Hasil penelitian oleh Nezar (2014), dan Purwathningsing, *et. al.* (2016), juga melaporkan kehadiran cacing ini pada sapi potong. Morfologi telur cacing yang ditemukan pada penelitian ini memiliki panjang antara 88,71 μm -99,15 μm dan diameter 45,18 μm -49,11 μm . Menurut Taylor, *et. al.* (2015), bahwa telur cacing ini termasuk jenis telur nematoda berukuran sedang. Telur yang ditemukan memiliki dinding tipis dengan ciri khas embrio yang berkembang pada fase 16-32 sel dan memiliki sedikit rongga udara.

Telur cacing yang juga khas pada ternak sapi adalah *Toxocara vitulorum*. Morfologi telur cacing yang ditemukan pada penelitian ini adalah berbentuk oval (ovoid), dinding telur tebal dan memiliki sangat sedikit rongga udara. Panjang telur cacing *Toxocara vitulorum* pada penelitian ini berkisar antara 93,42 μm -96,56 μm dan diameter antara 84,12 μm -86,38 μm . Cacing ini sangat berbahaya bagi kesehatan ternak sapi maupun domba yang masih anakan (Taylor, *et. al.*, 2015). Hal ini disebabkan karena kemampuan cacing ini melintasi berbagai organ seperti hati, paru-paru, dan plasenta. Hasil penelitian yang sama juga dilaporkan oleh Nezar (2014), pada ternak sapi potong di Kelurahan Nongkosawit, Kecamatan Gunungpati, Kota Semarang.

Jenis cacing lainnya yang juga ditemukan dalam jumlah terbatas pada penelitian ini adalah berturut-turut adalah *Trichuris* sp., *Nematodirus* sp., *Capillaria* sp., dan *Oesophagostomum* sp. Jenis cacing *Trichuris* sp. merupakan jenis yang umum ditemukan pada ternak ruminansia, termasuk Sapi Bali. Jenis cacing ini pernah juga dilaporkan pada Sapi Bali di berbagai daerah, meskipun frekuensi infeksi kehadiran jenis cacing ini tergolong rendah (Junaidi, *et. al.*, 2014; Muktar, *et. al.*, 2015, dan Purwathningsing, *et. al.*, 2016). Selain *Trichuris* sp., jenis yang juga umum ditemukan pada ternak ruminansia adalah *Oesophagostomum* sp. Jenis ini tidak ditemukan dalam frekuensi yang rendah pada ternak ruminansia, namun beberapa jenis banyak ditemukan pada mamalia liar seperti rusa dan primata.

Selain telur cacing nematoda, dalam penelitian ini juga ditemukan dua jenis larva cacing nematoda. Berdasarkan karakteristik morfologi larva pertama diduga merupakan larva *Haemonchus contortus*. Panjang larva ini rata-rata lebih



dari 1 mm, ujung anterior larva berbentuk bulat menyempit, sel intestinal tampak jelas dengan jumlah kelipatan 16 dan ujung posterior larva (ekor) runcing dengan jarak dari bursat ke ujung posterior lebih panjang. Hal ini berbeda dengan larva *Trichostrongylus* sp., dan *Oesophagostomum* sp. Menurut Taylor, *et. al.* (2015), ujung anterior larva *Trichostrongylus* sp. adalah runcing dan ujung posterior lancip-pendek, sedangkan larva *Oesophagostomum* sp. memiliki ujung anterior bulat lebar dan ujung posterior berbentuk filamentus. Selain larva pertama 1, ditemukan juga jenis larva kedua yang memiliki karakteristik morfologi yang mirip dengan larva *Strongyloides papillosus*. Larva kedua ini tidak menunjukkan adanya sel intestinal, dinding tubuh hampir transparan dan ukuran tubunya kecil yaitu kurang dari 1 mm. Karakteristik larva ini mirip dengan larva *Strongyloides papillosus* dalam fase *rhabditiform*. Hal ini sejalan dengan penjelasan Taylor, *et. al.*, (2015), bahwa larva cacing dari genus *Strongyloides* sering ditemukan dalam feses sebagai larva *rhabditiform*.

Tingginya infeksi cacing nematoda pada ternak Sapi Bali di Desa Taman Ayu disebabkan oleh buruknya sanitasi kandang. Kondisi sanitasi yang buruk menyebabkan siklus hidup cacing terus berlangsung dan mudah transmisi antar individu. Kondisi tersebut seperti kandang yang selalu basah akibat kotoran ternak yang tidak dibersihkan atau dibuang dari area kandang, tidak adanya drainase yang baik di area kandang menyebabkan banyaknya genangan air. Seluruh faktor tersebut merupakan faktor pendukung bagi keberhasilan siklus hidup cacing nematoda. Hasil penelitian Purwatihningsing, *et. al.* (2016), menyebutkan tidak ada perbedaan yang nyata tingkat infeksi cacing nematoda pada kandang ternak sapi yang berlantai semen dengan yang berlantai tanah. Kedua jenis kandang tersebut memiliki tingkat infeksi yang sama-sama tinggi. Hal ini disebabkan karena faktor kebersihan kandang yang merupakan faktor utama terabaikan. Ke depan, perlu dilakukan perbaikan manajemen kandang dan edukasi peternak mengenai pentingnya menjaga sanitasi kandang yang baik. Selain itu, untuk mencegah semakin parahnya penyebaran dan infeksi cacing nematoda pada peternakan Sapi Bali ini perlu dilakukan pemberian anthelmintik secara teratur dan berkesinambungan.

SIMPULAN

Dari hasil penelitian ini dapat disimpulkan bahwa, terdapat delapan jenis cacing parasit nematoda gastrointestinal pada Sapi Bali di Desa Taman Ayu. Jenis cacing tersebut adalah *Strongyloides papillosus*, *Trichostrongylus* spp., *Haemonchus contortus*, *Toxocara vitulorum*, *Trichuris* spp., *Nematodirus* spp., *Capillaria* spp., dan *Oesophagostomum* spp.

SARAN

Perlu dilakukan pengobatan yang rutin terhadap Sapi Bali untuk menurunkan tingkat prevalensi infeksi cacing yang tinggi. Jika telah dilakukan pengobatan, selanjutnya diikuti tindakan pencegahan dan pengendalian agar tidak terjadi infeksi lagi.



UCAPAN TERIMA KASIH

Terima kasih disampaikan kepada Kepala Desa Taman Ayu dan para peternak sapi di Desa Taman Ayu yang telah membantu *handling* ternak sapi selama koleksi sampel. Ucapan terima kasih juga disampaikan kepada Kepala Laboratorium Mikrobiologi dan Parasitologi, Fakultas Kedokteran Hewan, Universitas Nusa Tenggara Barat, yang telah memberikan ijin pemeriksaan sampel selama penelitian berlangsung. Terima kasih pula kepada seluruh pihak yang telah memberikan saran dan masukan untuk kesempurnaan artikel ini.

DAFTAR RUJUKAN

- Astiti, L. G. S., Panjaitan, T., & Sriasih, M. (2018). Sebaran Nematodiasis pada Sapi Bali (*Bos javanicus d'alton*) di Pulau Lombok. *Seminar Nasional Percepatan Alih Teknologi Pertanian Mendukung Revitalisasi Pertanian dan Pembangunan Wilayah* (pp. 1325-1330). Denpasar, Indonesia: Balai Besar Pengkajian dan Pengembangan Teknologi Pertanian, Badan Penelitian dan Pengembangan Pertanian, Kementerian Pertanian.
- Fadli, M., Oka, I. B. M., & Suratma, N. A. (2014). Prevalensi Nematoda Gastrointestinal pada Sapi Bali yang Dipelihara Peternak di Desa Sobangan, Mengwi, Badung. *IMV*, 3(5), 411-422.
- Junaidi, M., Sambodo, P., & Nurhayati, D. (2014). Prevalensi Nematoda pada Sapi Bali di Kabupaten Manokwari. *JSV*, 32(2), 168-176.
- Muktar, Y., Belina, D., Alemu, M., Shiferaw, S., & Belay, H. (2015). Prevalence of Gastrointestinal Nematoda of Cattle in Selected Kebeles of Dire Dawa Districts Eastern Ethiopia. *Advances in Biological Research*, 9(6), 418-423.
- Nezar, M. R. (2014). Jenis Cacing pada Feses Sapi di TPA Jatibarang dan KTT Sidomulyo Desa Nongkosawit Semarang. *SSi Skripsi*. Universitas Negeri Semarang.
- Pinilla, L. J. C., Delgado, N. U., & Florez, A. A. (2019). Prevalence of Gastrointestinal Parasites in Cattle and Sheep in Three Municipalities in the Colombian Northeastern Mountain. *Veterinary World*, 12(1), 48-54.
- Purwathningsing, Edy, S., & Muridi, Q. (2016). Perbandingan Prevalensi dan Infeksi Parasit Nematoda pada Sapi Potong antara Model Kandang Berlantai Beton dengan Berlantai Tanah di Kecamatan Palang Kabupaten Tuban Tahun 2016. *Jurnal Ternak*, 7(2), 18-28.
- Ritonga, M. Z. & Putra, A. (2018). Identifikasi Telur Cacing pada Sampel Feses Sapi Potong pada KTT Kesuma Maju Desa Jatikesuma Kecamatan Nomorambe. *Journal Animal Science and Agronomy Panca Budi*, 3(1), 1-6.
- Sajuri, I. A. S., Dwinata, I. M., & Oka, I. B. M. (2017). Prevalensi Infeksi Cacing Nematoda Saluran Pencernaan pada Sapi Bali di Tempat Pembuangan Akhir (TPA) Suwung Denpasar. *IMV*, 6(1), 78-85.
- Taylor, M. A., Coop, R. L., & Wall, R. L. (2015). *Veterinary Parasitology 4th Ed.* London: Blackwell Publishing.



Vande, V. F., Charlier, J., & Claerebout, E. (2018). Farmer Behavior and Gastrointestinal Nematodas in Ruminant Livestock-Uptake of Sustainable Control Approaches. *Front Vet Sci*, 212(5), 15-23.

